Aus der Chirurgischen Universitätsklinik Göttingen
(Direktor: Prof. Dr. R. Stich).

Lane Medical L

Über supravitale Färbung von Eiterkörperchen.

Inaugural-Dissertation

zur

Erlangung der Doktorwürde

der

Hohen Medizinischen Fakultät

der

Universität Göttingen

vorgelegt von

Helene v. Lösecke.

Mit 1 farbigen Tafel.

Berlin 1926.
Druck von L. Schumacher, N 4.

Sonder-Abdruck
aus
„Bruns' Beiträge zur klinischen Chirurgie", Band 135, Heft 4.
(Verlag von Urban & Schwarzenberg, Berlin und Wien.)

Angeregt durch die Untersuchungen von Urinsedimenten mittels der von Seyderhelm angegebenen kolloidalen Farblösung (Trypanblau und Kongorot), über die Seyderhelm[1]) kürzlich berichtete, wurden analoge Untersuchungen an den Zellen von Wundsekreten und Exsudaten angestellt, die im Folgenden dargelegt werden.

Das Prinzip der Seyderhelm'schen Methode beruht auf der Beobachtung des gegensätzlichen Verhaltens von molekularlöslichen Farbstoffen einerseits und kolloidalen Farbstoffen andererseits gegenüber den Membranen lebender Zellen. Während die molekularlöslichen Stoffe in jedes Gewebe und jede Zelle eindringen, wird den kolloidalen Farbstoffen das Eindringen in das Zellinnere durch die Zellmembran, wenn sie intakt ist, verwehrt. Dieses Verhalten liegt begründet in den unterschiedlichen physikalisch-chemischen Eigenschaften beider Arten von Farbstoffen. Der Diffusionsversuch in Gelatine demonstriert dieses Verhalten außerordentlich anschaulich: Unterschichtet man eine Gelatinelösung einmal mit dem kristalloiden Farbstoff Methylenblau, so diffundiert diese in gleichprozentiger Gelatine gelöste Farbe in 24 Stunden 13 mm weit in die obere ungefärbte Schicht hinein. Wird ein anderes Mal die Gelatine mit den Suspensionskolloiden Trypanblau und Kongorot unterschichtet, so diffundiert das Trypanblau 0,75 mm weit, das Kongorot überhaupt nicht [Seyderhelm und Lampe[2])]. Bringt man nun aber Zellen, z. B. Eiterkörperchen, mit einem kolloidallen Farbstoff zusammen, so bleiben, nach der Beobachtung von Seyderhelm, bei frisch entnommenem Eiter die meisten Zellen ungefärbt. Wird derselbe Eiter

1) Seyderhelm, Die Prüfung der Vitalität isolierter Zellen mittels kolloidaler Farbstoffe. D. m. W. 1925, Nr. 5.

2) Seyderhelm u. Lampe, Über neue intravitale Verwendungsmöglichkeiten kolloidaler Farbstoffe. D. m. W. 1923, Nr. 32.

nach einiger Zeit wieder mit der Farblösung versetzt, so färben sich fast alle Zellen. Der Grund für die Färbbarkeit der Zellen liegt in ihrem Altern. Sie sind degeneriert, d. h. ihre Membranen sind geschädigt, durchlässig geworden für die grobdispersen Einzelteile des kolloidalen Farbstoffes. Seyderhelm hat diese „Degenerationsfärbung“ vor allem für die Färbung von Urinsedimenten als neue diagnostische Untersuchungsmethode ausgearbeitet.

Es bestand nun die Aufgabe nachzuweisen, ob man in dieser einfachen Methode der supravitalen Färbung ein Mittel in der Hand habe, sich eventuell ein klares Bild von der Art jedes Eiterprozesses, an den man mit der Punktionsnadel oder dem Messer heran kann, machen zu können.

Nach Seyderhelm wird ein Tropfen Urinsediment auf einen Objektträger gebracht und mit einer gleichen Menge des Farbstoffes versetzt und dann vorsichtig mit einem Deckgläschen bedeckt. Unter dem Mikroskop sieht man teils ungefärbte Zellen, teils solche, die den Farbstoff erst nach einigen Sekunden aufgenommen haben.

Nach derselben Methode wurden nun etwa 100 Präparate angefertigt von Punktaten von Pleura- und Gelenkergüssen, Senkungsabszessen, Eitertropfen, die sich beim Spalten von Panaritien, Furunkeln und Karbunkeln entleerten. Von diesem Material ergab die bakteriologische Untersuchung

43mal Staphylokokken
4 „ Pneumokokken
10 „ Streptokokken
2 „ Kolibazillen
15 „ Tuberkelbazillen
21 „ steril.

Es wurde also ein Tropfen Eiter mit dem Farbgemisch versetzt und unter dem Mikroskop betrachtet. In der Tat erhält man auch hier, wie bei den Urinsedimentuntersuchungen, die mannigfachsten Bilder. Die rot gefärbten Zellen haben wahrscheinlich außer dem Kongorot noch die Rotkomponente des Trypanblau aufgenommen, die blauen Zellen vorwiegend das Trypanblau und die violett gefärbten beide Farbstoffe zusammen. Dabei weisen die roten Zellen nicht ein so reines Rot auf, als wenn sie mit Kongorot allein gefärbt wären, ebenso sind auch die blauen Zellen nicht rein blau, sondern das Rot ist etwas blaurot und das Blau spielt ins Rötliche.

In dem benutzten Farbgemisch haben wir es mit kolloidalen Sulfosäurefarbstoffen zu tun, und zwar hat das Trypanblau 4 und das Kongorot 2 Sulfosäuregruppen. Im lebenden Säugetierorganismus werden diese

Farbstoffe von einer bestimmten Gruppe von Zellen aufgenommen (Retikuloendotheliales System), von der Mehrzahl der Epithelien aber nicht. Diese Speicherung muß als vitaler Vorgang aufgefaßt werden, der mit einer derartigen Zellen zukommenden physiologischen Permeabilität[1]) gleich gesetzt werden kann. Wir haben es hier mit isolierten Zellen zu tun, die dem Organismus nicht mehr angehören, man muß deshalb in unserem Fall von einer supravitalen Färbung sprechen[2]). Da offenbar die sich mit Säurefarbstoffen färbenden Zellen abgestorben sind, denn Protoplasma und Kern sind gefärbt, kann die Bezeichnung Mortalfärbung, die v. Gaza[3]) für diesen Vorgang eingeführt hat, angewandt werden. Seyderhelm bezeichnete diesen Prozeß bei der Urinsedimentfärbung als Degenerationsfärbung. Färbt sich also eine Eiterzelle mit dem kolloidalen Farbgemisch, so ist ihre Membran geschädigt, ihre physiologische Impermeabilität aufgehoben, sie selbst geht zu Grunde. Auf diese Weise kann man also „die membranschädigende Wirkung von Zellgiften quantitativ unter dem Mikroskop verfolgen[4])". Die membranschädigenden Stoffe bei Eiterungsprozessen sind vor allem Bakterientoxine, Bakterienfermente und autolytische Fermente. Denn, wenn ein nichtinfiziertes Kniegelenkspunktat mit dem Farbstoff versetzt wird, bleiben sämtliche darin enthaltenen Zellen ungefärbt, auch wenn man die Färbung nach 24 Stunden oder mehreren Tagen wiederholt. In einem Falle waren die Leukozyten noch nach 8, in einem anderen nach 10 Tagen ungefärbt. Eine Färbbarkeit von Zellen in einem einwandfreien sterilen Punktat konnte nicht beobachtet werden, wie es Seyderhelm von seinen ersten Versuchen beschrieb. Diese Erscheinung deutet darauf hin, daß in diesem bakterienfreien Material auch sonst keine Stoffe enthalten sind, die die Zellmembran zu schädigen vermögen.

Beobachtet man dagegen Leukozyten, deren Erscheinen als Reaktion auf eine Invasion von Eitererregern aufgefaßt wird, z. B. bei einer Mastitis, die schon 4 Tage bestand, so finden sich gleich nach der Inzision sämtliche Zellen diffus gefärbt. Dieser Fall wurde, wie die anderen nachfolgenden, nach jedem Verbandswechsel wieder untersucht. Da ergab sich eine stetige Abnahme der Prozentzahlen der gefärbten, also toten Zellen, gegenüber einer Zunahme der ungefärbten Zellen.

---

1) Höber, Physikalische Chemie der Zelle und der Gewebe. Kap. VII. Leipzig 1922.

2) Schulemann, Die vitale Färbung mit sauren Farbstoffen in ihrer Bedeutung für Anatomie, Physiologie, Pathologie und Pharmakologie. Biochem. Zschr. Bd. LXXX, S. 1.

3) v. Gaza, Über Vitalfärbung an einem Knochensarkom. Bruns' Beitr. 1925.

4) Seyderhelm, D. m. W. 1925, Nr. 5.

I.		Gefärbt	Ungefärbt
Inzision	13. X. 1924	100%	0%
Verbandswechsel . . .	16. X. 1924	82%	18%
„ . . .	20. X. 1924	22%	78%

Bei der klinischen Beobachtung zeigte die Wunde auch jeweils zunehmende Granulationsbildungstendenz.

Dasselbe Bild zeigte ein Panaritium.

II.		Gefärbt	Ungefärbt
Inzision	8. IX. 1924	56%	44%
Verbandswechsel. . .	10. IX. 1924	18%	82%

Schon nach 2 Tagen war eine bedeutende Abnahme der nekrotischen Zellen zu beobachten. Die Wunde selbst heilte sehr schnell.

Die Heilung bei einem Nackenkarbunkel dauerte bedeutend länger, nach 10 Tagen erst war ein deutlicher Abfall der gefärbten Zellen zu sehen, dann schloß sich die Wunde bald.

III.		Gefärbt	Ungefärbt
Inzision	12. IX. 1924	42%	58%
Verbandswechsel. . .	22. IX. 1924	21%	79%

Bei einem paranephritischen Abszeß, dessen Kultur Bacterium coli ergab, ging die Heilung sehr langsam von statten, was aus folgender Tabelle ersichtlich ist:

IV.		Gefärbt	Ungefärbt
Operation.	15. IX. 1924	85%	15%
Verbandswechsel . . .	29. IX. 1924	66%	33%

Betrachtet man nun die eben angeführten Untersuchungen, die aus einer Fülle von Material herausgegriffen sind, so hat es fast den Anschein, als ob der Eiter bei der Eröffnung eines Abszesses stets am meisten abgestorbene Zellen enthielte, während später eine stetige Zunahme der ungefärbten Zellen als Zeichen der Heilungstendenz sich fanden. Doch zeigten sich im Laufe der Untersuchungen oft ganz andere Verhältnisse. Dies zeigt nachstehende Tabelle eines Leistendrüsenabszesses.

V.		Gefärbt	Ungefärbt
Inzision	6. IX. 1924	54%	46%
Verbandswechsel. . .	8. IX. 1924	72%	28%
„ . . .	11. IX. 1924	59%	41%

Am 22. IX. 1924 geheilt.

In dem Wechsel der Prozentzahlen der geschädigten und ungeschädigten Zellen kann man vielleicht einen Ausdruck des Kampfes erblicken, den der Organismus gegen die eingedrungenen Bakteriengifte auszuführen hat. Wenn beim zweiten und dritten Male derselbe Prozeß einen Anstieg der nekrotischen Zellen erkennen ließ, so war das wohl

ein Zeichen dafür, daß der Organismus noch nicht Herr über die Infektion war. Einen ähnlichen Verlauf zeigte eine Lymphadenitis der Achsel. Auch hier wurde noch nicht auf der Höhe der Infektion inzidiert, was man aus dem kurzen Steigen der Zahl der gefärbten Zellen entnehmen kann. Aber kurz vor dem definitiven Schluß der Wunde war ein steiler Abfall dieser Zahl zu verzeichnen.

VI.		Gefärbt	Ungefärbt
Inzision	8. IX. 1924	77%	23%
Verbandswechsel. . .	10. IX. 1924	85%	15%
„ . . .	16. IX. 1924	38%	62%

Bei mehreren Nackenkarbunkeln konnte man beobachten, daß ein Eitertropfen, der direkt der Kuppe entnommen war, mehr gefärbte Eiterzellen enthielt als ein Tropfen, der dem Grunde der Wunde entstammte.

VII.	Gefärbt	Ungefärbt
von der Kuppe	37%	63%
vom Grunde	30%	70%

Dieser Unterschied bei demselben Prozeß ist verständlich, da sich in der Kuppe eines solchen Karbunkels ältere Eiterzellen finden, die dem Toxin länger ausgesetzt waren, als die frischer ausgewanderten am Grunde des Geschwüres.

Betrachtet man bei diesen drei Beispielen den Abfall der Zahl der gefärbten Eiterzellen, so kann man annehmen, daß das ein Ausdruck ist für das allmähliche Abklingen des entzündlichen Prozesses, wofür ja auch der klinische Verlauf spricht.

Ein ganz anderes Bild zeigte eine akute Osteomyelitis des Oberarmes im Anschluß an ein Trauma bei einem 9jährigen Jungen.

VIII.	Gefärbt	Ungefärbt	Datum
Temp. 40°	63%	37%	18. IX. 1924
„ 38—39° . . .	68%	32%	19. IX. 1924
„ 38—40° . . .	20%	80%	22. IX. 1924
„ 37—37,8° . .	100%	0%	29. IX. 1924

Hier schwanken die Zahlen sehr. Leider wurde der Patient vor seiner Heilung entlassen. Hier ist gerade bei hohen Temperaturen ein Abfall der gefärbten Zellen zu verzeichnen. Nach dem Vorangegangenen hätte man das Gegenteil erwarten sollen. Doch nähert sich dies dem Bild, das Seyderhelm bei den Urinuntersuchungen bei Pyelitiden fand. Anscheinend werden bei einem neuen entzündlichen Nachschub, der sich durch höheres Fieber dokumentiert, sehr viel frische Leukozyten produziert. Diese können durch die eröffnete Eiterhöhle den Körper schnell verlassen und bleiben darum den toxischen Schädigungen der Bakterien nicht lange ausgesetzt. Noch schneller verlassen bei einer akuten

Pyelitis die Leukozyten den Körper auf dem Wege der Urinentleerung. Vielleicht spielt hier der Säuregehalt des Urins außerdem noch eine Rolle für die weniger gute und die oft verzögerte Färbbarkeit der Zellen. Denn säuerte man ein Wundsekret etwas an, so blieb die Färbung aus, oder sie verzögerte sich, jedenfalls war sie dem gewöhnlichen Färbungsvorgang gegenüber verändert. Ließ man nun das Material des letzten Falles 1—2 Tage lang stehen, so färbten sich fast alle Zellen, was bei einem sterilen Sekret nie vorkam, selbst wenn man es 8 Tage lang im Reagenzröhrchen stehen ließ. Bei allen diesen Untersuchungen muß man sich davor hüten, das Material eintrocknen zu lassen, denn Zellen, die dieser Schädigung ausgesetzt werden, färben sich stets ganz, sind also völlig abgestorben. Man bewahrt deshalb den Eiter, wenn man nur wenig Material hat, in einer feuchten Kammer auf. Wenn man ein seröses Punktat hat, zentrifugiert man dies am besten, um die wenigen darin befindlichen Zellen in dem Sediment zu kondensieren. Bei rahmigem Eiter ist es nicht nötig, da in jedem Tropfen eine Unmenge Zellen enthalten sind.

Die erwähnten Untersuchungen erlauben wohl, sich ein Bild zu machen von der Virulenz der Bakterien und der Reaktionsfähigkeit des Organismus. Wenn man das Altern der Leukozyten ausschließen konnte wie bei Tabelle II am 2. Tage, so färbten sich bei großer Virulenz der Bakterien viele Zellen und zwar ganz, was ein Zeichen des definitiven Zelltodes ist; bei Heilungstendenz nahm die Zahl der gefärbten nekrotischen Zellen ab.

Es entstand nun die Frage, ob die Methode auch Aufschluß gäbe über die Art der Eitererreger. Dies würde eine große Vereinfachung der bakteriellen Untersuchungsmethoden bedeuten. Die lebenden Bakterien selbst kann man nicht sichtbar machen, da sie den Farbstoff nicht aufnehmen. Außerdem ist solches Farbpräparat auch nicht so dünn wie ein einschichtiges Ausstrichpräparat, sondern die Zellen schwimmen in mehreren Lagen übereinander in der Farblösung. Aber es ist auffallend, daß bei verschiedenen Arten von Eiter — durch verschiedene Eitererreger erzeugt — sich große Unterschiede in der Art der Färbung der Eiterköperchen bemerkbar machten.

Zur Kontrolle wurden die Eitererreger jeweils durch das hygienische Institut festgestellt. Bei Staphylokokkeneiter fand sich ein Überwiegen des rotlila und roten Farbtones. Wenn man ein Präparat betrachtet, in dem die Zellen in großen Haufen zusammengeballt sind, was häufig bei Panaritien- oder Phlegmoneneiter vorkommt, so findet sich um die Ballen, die innen ungefärbt sind, weil der Farbstoff durch das enge Zusammenliegen von Zellen gehindert wird einzutreten, ein blauer Ring

von dorthin konzentriertem Farbstoff, aber keine einzige Zelle ist blau gefärbt. Die frei herumschwimmenden Zellen sind entweder ungefärbt oder rot. Untersucht man dagegen Empyeme, in denen Pneumokokken nachgewiesen sind, so fällt auf, daß eine Menge Zellen blau, ein Teil blauviolett, ein Teil auch rötlich gefärbt ist. Bei der Punktion fanden sich in einem Falle 92% gefärbte, 8% ungefärbte Zellen. Es hatte vor 4 Wochen eine Pneumonie begonnen, der bald ein seröses Pleuraexsudat folgte, das später eitrig wurde. Bei der nach 12 Tagen nach der Punktion vorgenommenen Rippenresektion zeigte sich ein Abfall der gefärbten Zellen auf 60% und ein Anstieg der ungefärbten auf 40%. Auch hier sah man wieder wie bei mehreren anderen Pneumokokkenempyemen viele blau und blauviolett neben rot gefärbten Zellen. Der erst genannte Fall wurde nach 5 Wochen als geheilt entlassen.

Bei einem anderen Pneumokokkenempyem fanden sich bei der Punktion 100% gefärbte, davon zu gleichen Teilen blaue und rotviolette Zellen. Der Patient war 74 Jahre alt, hatte vor 3 Wochen eine Pneumonie gehabt und machte einen sehr geschwächten Gesamteindruck. Im Anfang war das Fieber nicht hoch, stieg später remittierend auf 40° und nach 14 Tagen erfolgte der Exitus. Man kann hier die sofortige Färbung aller Zellen wohl als ein Zeichen der großen Virulenz der Bakterien auffassen. Diesen Fall würde man, wenn man den Allgemeinzustand mit in Betracht zieht, von vornherein prognostisch als ungünstig zu beurteilen haben.

Bei einem Streptokokkenempyem sah man viele blau und blaulila gefärbte Zellen. Der Gegensatz zu Pneumokokkeneiter ist hier nicht scharf.

Ein ähnliches Bild lieferten 2 Präparate von Eiter, in dem Kolibazillen nachgewiesen wurden. Es fanden sich neben rötlichviolett gefärbten Zellen viele deutlich blau gefärbte Zellen.

Es wurden auch mehrere tuberkulöse Exsudate untersucht. Hier läßt die Färbung auch keine deutliche Unterscheidung gegenüber Staphylokokken zu. Aber in einem tuberkulösen Exsudat sieht man stets viele Zelltrümmer, während bei anderen Eiterprozessen die Zellen ihre Gestalt behalten. Die Diagnose läßt sich auch nicht durch ein Giemsaausstrichpräparat sichern. Es wurde stets eine Gegenfärbung in Giemsa gemacht, aber immer zeigten sich die Zellen mehr oder minder geschädigt. Alle Zellen weisen Protoplasmadefekte, oft vollständiges Fehlen desselben auf, daneben bestehen meist Karryorhexis und Pyknose des Kerns. Die kolloidale Farbmethode läßt aber viel feinere Abstufungen im Verlaufe der Nekrobiose erkennen: von der völlig ungefärbten Zelle über die Tingierung des Protoplasmas und diffusen Färbung bis zur

Kernfärbung. Ob die ungefärbten Zellen wirklich „lebend“ sind, ist nicht einfach zu entscheiden. Nach einer Arbeit von Friedemann[1]) ist die einzige Lebensäußerung von Leukozyten ihre Eigenbewegung in einem Medium, das eine ähnliche Viskosität wie das Blut hat. Auf jeden Fall aber ist bei einer ungefärbten Zelle die Membran gar nicht oder doch nicht in dem Maße geschädigt wie bei einer gefärbten Zelle.

Sicher würde man zu genaueren Resultaten bezüglich auch anderer Eitererreger und deren Einwirkung auf die Zellfärbung gelangen, wenn sich die Untersuchungen auf ein größeres und verschiedenartiges Material erstreckten, als hier im Laufe eines halben Jahres zur Beobachtung kommen konnte.

Zusammenfassung.

Die Untersuchungen der Zellen verschiedenartigster Wundsekrete und Exsudate mittels der oben angegebenen Lösung von hochkolloidalen Farbstoffen (Trypanblau-Kongorot) ergaben:

1. Beim sterilen Punktat bleiben alle Zellen ungefärbt, auch wenn das Punktat mehrere Tage aufgehoben wird. Das ist ein Beweis für das Fehlen von membranschädigenden Einflüssen.

2. Bei der eitrigen Entzündung werden viele Zellen mortal gefärbt, d. h. sie sind geschädigt oder tot. Die Prozentzahl erlaubt einen Rückschluß auf die Virulenz der Bakterien bzw. den Mangel von Abwehrkraft des Organismus.

3. Bei entzündlichem Nachschub, der durch Fieber gekennzeichnet ist, bleiben viele Zellen ungefärbt, also ungeschädigt, weil durch die geöffnete Eiterhöhle ein schneller Abfluß möglich ist.

4. Im Staphylokokkeneiter finden sich vorwiegend rote und rotviolette Zellen.

5. In Streptokokken, Pneumokokken- und Kolibazilleneiter finden sich blaue Zellen.

6. In tuberkulösem Eiter findet sich neben roten Zellen vorwiegend rotgefärbter Zelldetritus.

Für Anregung und Unterstützung bei dieser Arbeit bin ich Herrn Prof. v. Gaza zu großem Dank verpflichtet.

1) Friedemann, Über die physikalisch-chemischen Bedingungen der Leukozytenbewegung. Biochem. Zschr. Bd. LXXX, S. 314.
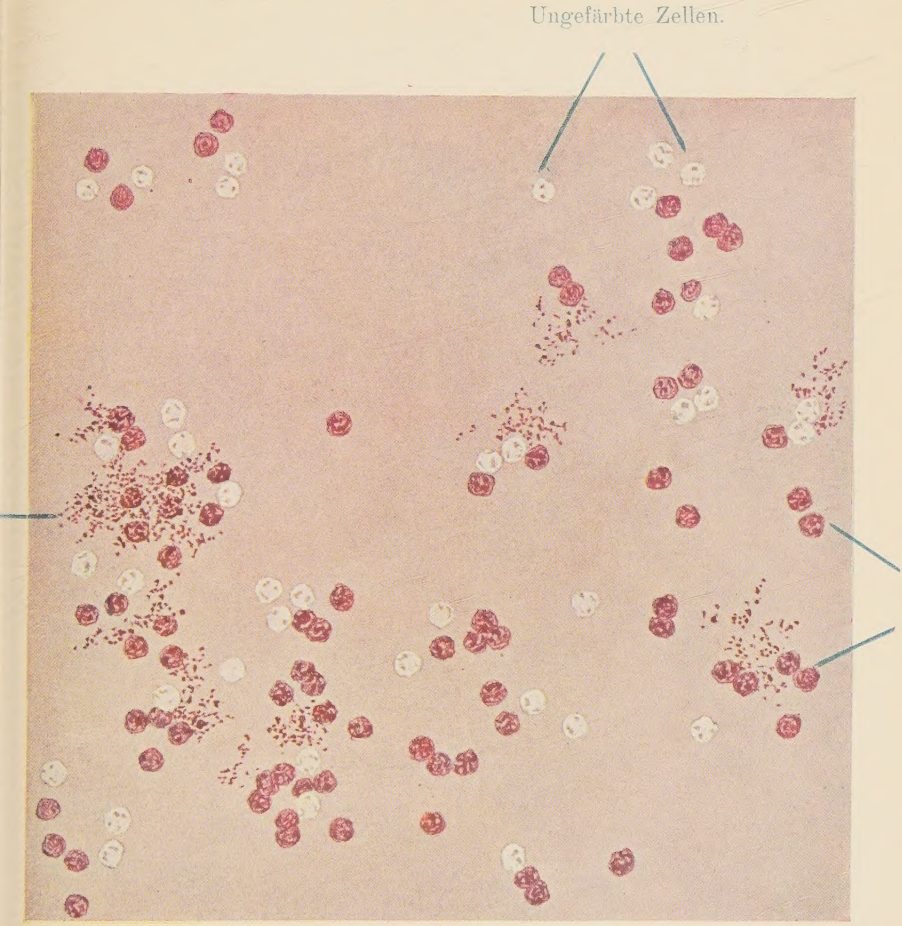
H. v. Lösecke,
ber supravitale Färbung von Eiterkörperchen.